

Elektrokonvulsif Tedavi Sonrası Bilateral Total Supraspinatus Tendon Yırtığı: Olgu Sunumu

Bilateral Total Supraspinatus Tendon Tears After Electroconvulsive Therapy: Case Report

Özcan HIZ, Gülşah KARAASLAN, Volkan ŞAH, Levent YAZMALAR, İbrahim TEKEOĞLU
Yüzüncü Yıl Üniversitesi Tıp Fakültesi, Fiziksel Tıp ve Rehabilitasyon Anabilim Dalı, Van, Türkiye

Özet

Elektrokonvulsif tedavi (EKT), major depresyon, katatoni ve ilaç tedavisine yanıt vermeyen mani gibi hastalıklarda kullanılan bir tedavi yöntemidir. Genel olarak güvenli bir yöntem olarak kabul edilmesine rağmen, dorsal vertebra kırıkları, el bileği kırığı, santral asetabuler fraktur veya dislokasyonu, omuz ve temporomandibuler eklem dislokasyonları, kas veya ligament yırtıkları gibi komplikasyonlara neden olabilmektedir. Bu yazıda, major depresyon tanısı ile EKT uygulanan ve sonrasında bilateral total supraspinatus tendon yırtığı gelişen bir olgu sunulmuştur. *Türk Fiz Tıp Rehab Derg 2009;55:132-4.*

Anahtar Kelimeler: Elektrokonvulsif tedavi, komplikasyon, total supraspinatus tendon yırtığı

Summary

Electroconvulsive Therapy (ECT) is a method used in the treatment of major depression, catatonia and in diseases, such as mania, non-responding to medication. Although ECT is known as a safe method, complications like dorsal vertebra fractures, wrist fractures, central acetabular fracture-dislocation, shoulder and temporomandibular joint dislocations and muscle or ligament lacerations have been reported. In this paper a rare side effect of ECT causing bilateral total supraspinatus tendon tears in a case with major depression is presented. *Turk J Phys Med Rehab 2009;55:132-4.*

Key Words: Electroconvulsive therapy, complication, total supraspinatus tendon tears

Giriş

Elektrokonvulsif tedavi (EKT), şiddetli depresyon ve birçok diğer psikiyatrik hastalık için etkin bir tedavi olarak bilinmekte ve günümüzde de seçilmiş olgularda kullanılmaktadır. EKT'nin etki mekanizması tam olarak bilinmese de; etkinin beyindeki biyokimyasal ve fizyolojik değişiklikler yoluyla olduğu kabul edilmektedir. Birbirinden farklı ruhsal bozuklukların EKT'ye iyi cevap vermesi, EKT'nin monoaminyerjik iletide artış, antikonvulsan etki, nörotrofik etki, kan-beyin bariyerinin geçirgenliğinde ve serebral kan akımında artış ve başka değişik etki mekanizmaları ile açıklanmaya çalışılmaktadır (1, 2). Elektrokonvulsif tedavi güvenli bir yöntem olarak bilinmesine rağmen kardiyak aritmiler (3), hipertansiyon (4), pulmoner emboli (5), gastrik rüptür (6), iskemik inme (7,8), kortikal körlük (9), kas-iskelet sistemine ait yaralanma (10) gibi birçok yan etki bildirilmiştir. EKT'nin kas-iskelet sistemi komplikasyonları nadir

olsa da uzun süredir bilinmektedir (10). EKT uygulama esnasında ya da sonrasında kas ağrıları (10), dorsal vertebra kırıkları (11,12), el bileği kırığı (12,13), santral asetabuler fraktur-dislokasyonu (12,14), omuz ve temporomandibuler eklem dislokasyonları (12), kas veya ligament yırtıkları (12) gibi komplikasyonlar bildirilmiştir. Major depresyon tanısı ile EKT sonrasında, klinik ve radyolojik olarak tespit edilen dislokasyon olmaksızın bilateral total supraspinatus tendon yırtığı gelişen bir olgu nedeni ile EKT'nin literatürde rastlamadığımız bir yan etkisini sunmayı amaçladık.

Olgu

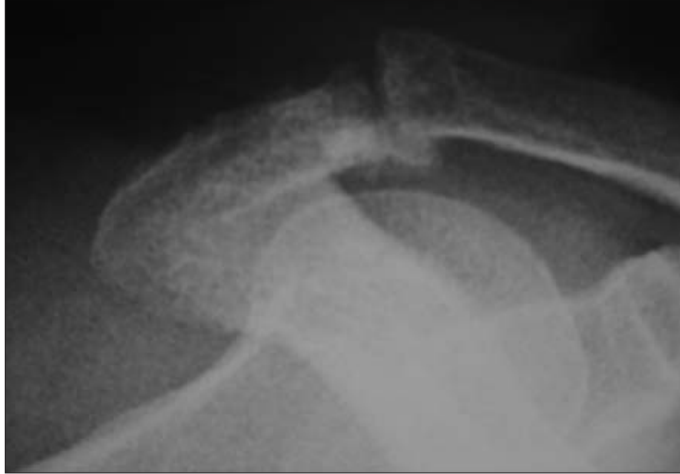Yetmiş yaşında erkek hasta, öyküsünde; iki yıldır depresyon tanısı ile antidepresan ilaçlar kullandığı, iki yıldır diyabet mellitus ve dört yıldır hipertansiyon tanısı ile tedavi edildiği öğrenildi. Hasta, şikayetlerinin artması üzerine psikiyatri kliniğine başvurduğunu ve kendisine major depresyon tanısı ile EKT uygulandığını, daha önce

Yazışma Adresi/Address for Correspondence: Dr. Özcan Hız, Yüzüncü Yıl Üniversitesi Tıp Fakültesi, Fiziksel Tıp ve Rehabilitasyon Anabilim Dalı, Van, Türkiye
Tel.: +90 432 215 04 73 E-posta: ozcanhiz@hotmail.com **Geliş Tarihi/Received:** Ocak/January 2008 **Kabul Tarihi/Accepted:** Nisan/April 2008

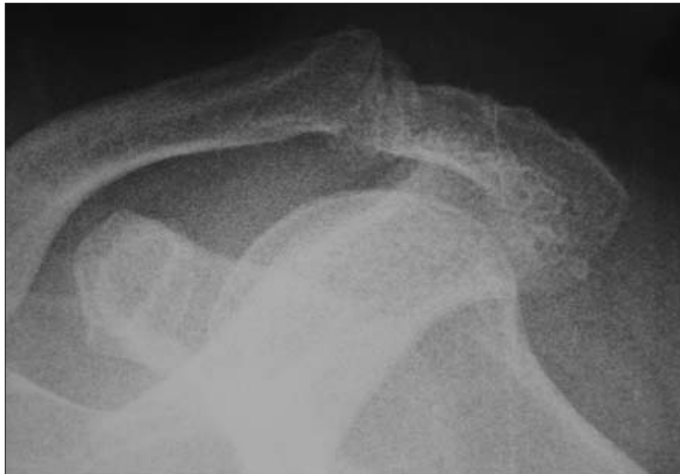© Türkiye Fiziksel Tıp ve Rehabilitasyon Dergisi, Galenos Yayıncılık tarafından basılmıştır. Her hakkı saklıdır. / © Turkish Journal of Physical Medicine and Rehabilitation, Published by Galenos Publishing. All rights reserved.

ara sıra ve hafif derecede olan her iki omuz ağrısının uygulama sonrasında ileri derecede şiddetlendiğini ve kolunu yukarıya kaldırmada zorlandığını ve gece sık sık omuz ağrısı ile uyandığını bildirdi. Ağrı hareketle, özellikle kolun baş üzeri aktiviteleri sırasında artıyor, istirahatte azalıyor. Her iki omzunun üzerine yatmakla şiddetleniyor ve uykudan uyandırıyor. Hastanın yapılan fizik muayenesinde omuz çevresi kaslarında hafif derecede atrofi tespit edildi. Omuz çevresi kas güçleri manuel olarak değerlendirildiğinde, bilateral abduksiyon kas gücü: 3/5, diğer kas güçleri: 4/5 olarak saptandı. Her iki omuz eklemleri aktif olarak ölçüldüğünde abduksiyon: 90°, fleksiyon: 140°, iç rotasyon: 60°, dış rotasyon: 60° tespit edildi. Pasif eklemler hareketleri her yöne açıktı. Her iki omuzda subakromial bölgede belirgin krepitasyon alındı. Bilateral tuberositas majorunda, akromioklavikuler eklemlerde, bisipital olukta ve subakromial bursa bölgesinde baskıyla ağrı mevcuttu. Drop arm "kol düşme testi", Neer, Hawkins, supraspinatus, horizontal addüksiyon ve speed testleri her iki omuzda da pozitif olarak tespit edildi.

Laboratuvar bulgularında eritrosit sedimentasyon hızı, C-reaktif protein (CRP), hemogram ve diğer biyokimyasal parametreler normal sınırlarda idi. Açlık kan şekeri 114mg/dl iken HbA1C normaldi. Her iki omuz ön-arka, skapula Y ve aksiller grafileri çekildi. İki omuzda da özellikle akromioklavikuler eklemlerde, akromion ve klavikulanın alt ucunda büyük osteofitik formasyonlarla belirginleşen ileri derecede dejeneratif değişiklikler ve eklemler aralığında daralma tespit edildi (Resim 1,2).



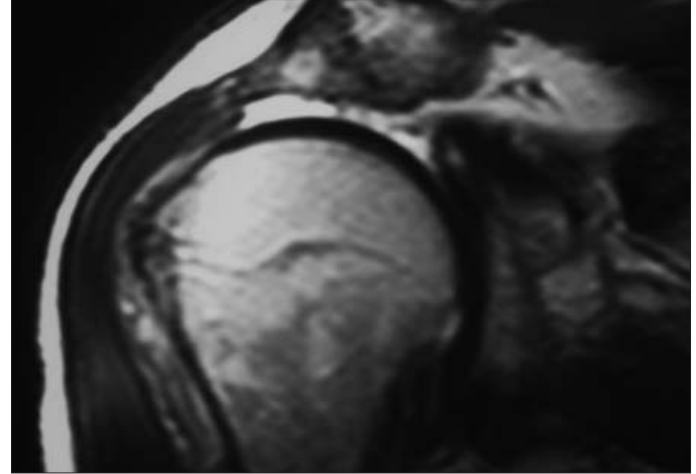
Resim 1. Sağ omuz direkt grafi.



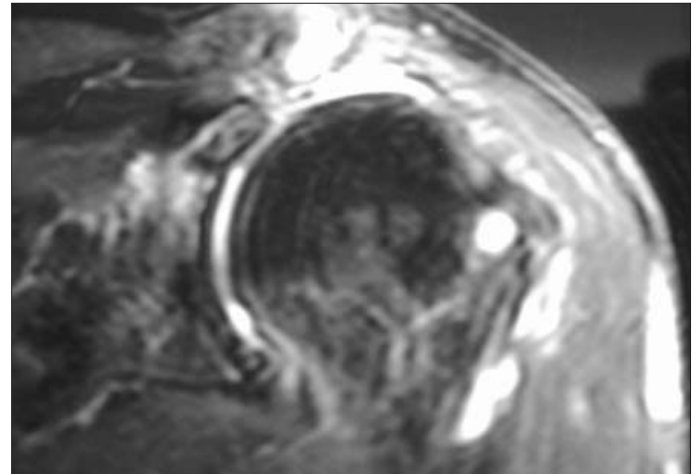
Resim 2. Sol omuz direkt grafi.

Sağ omuz manyetik rezonans görüntüleme (MRG) akromioklavikuler eklemlerde hipertrofik dejeneratif değişiklikler, eklemler içinde, subakromial bursada ve bisipital tendon çevresinde sıvı artışı, supraspinatus tendonunda total yırtık, diğer rotator kaf tendonlarında heterojen sinyal intensiteleri tespit edildi (Resim 3). Sol omuz MRG'de; akromioklavikuler eklemlerde hipertrofik dejeneratif değişiklikler, subakromial bursa, subdeltoid bursa, komşu yumuşak dokularda, bisipital tendon çevresinde ve eklemler içinde sıvı artışı, supraspinatus tendonunda total yırtık, infraspinatus tendonunda incelleme ve sinyal artışı (parsiyel rüptür) tespit edildi (Resim 4).

Bu bulgularla hastaya bilateral total supraspinatus tendon yırtığı ve bilateral akromioklavikuler eklemler osteoartriti tanıları kondu. Ortopedi ve Travmatoloji Kliniğinden istenen konsültasyon üzerine supraspinatus tendon onarımı ve akromioplasti operasyonu önerildi ancak hasta operasyonu kabul etmedi. Ağrıyı ve inflamasyonu azaltmak amacıyla diklofenak sodyum retard tb 1x1/gün ve tramadol 50 mg kapsül 3x1/gün tedavisi verildi. Her iki omuzda günde 4 kez ve her seferinde 20 dakika olmak üzere soğuk paket, günde bir kez 10 dakika 1 Watt/cm² dozunda ultrason, günde iki kez 30 dakika transkutanöz elektriksel stimülasyondan oluşan program medikal tedaviye eklendi. Akromioklavikuler eklemler ve subakromial bursaya lidokain enjeksiyonu yapıldı. Tedavinin 5. gününde ağrılarında azalma bildiren hastaya her iki omuz için aktif-asistif eklemler hareket açıklığı egzersizleri, kapalı kinetik zincir egzersizleri baş-



Resim 3. Sağ omuz sagittal MRG kesiti.



Resim 4. Sol omuz sagittal MRG kesiti.

landı. Ağrılarında yarı yarıya azalma bildiren hastaya izometrik kas güçlendirme ve teraband egzersizleri başlandı. Tedavinin 15. gününde hasta mevcut psikiyatrik hastalığı nedeni ile hastanede kalmak istemediğini belirtti. Hasta günlük yaşam aktivitelerini hafif zorlanarak yapılabiliyordu. Özellikle baş üzeri aktivitelerinde orta derecede yardım alıyordu. Hasta fizik tedavi ve rehabilitasyon programına ayaktan devam etmesi koşuluyla taburcu edildi.

Tartışma

EKT, psikiyatrideki ilk biyolojik tedavilerden biri olarak 1938'den bu yana etkin bir yöntem olarak uygulanmaktadır. Yıllar içinde, nöroleptikler, antidepresanlar ve lityumun geliştirilmesiyle birlikte doğal olarak az tercih edilir olmuştur. Bununla birlikte psikotik özellikli major depresyon, katatoni ve ilaç tedavisine yanıt vermeyen mani gibi belirli tanısal durumlarda etkili olduğu ve daha çok bu tanısal endikasyonlarda kullanılması gerektiği önerilmiştir (1,2). Bizim olgumuz da iki yıla yakın bir süredir depresyon tanısı ile medikal tedavi almasına rağmen, tedaviden faydalanmamış ve son olarak kendisine major depresyon tanısı ile bir psikiyatrist ve anestezi uzmanı eşliğinde antikonvülsan olarak tiyopental ve kas gevşetici olarak da süksinil kolin kullanılarak EKT uygulanmıştır.

EKT uygulaması sırasında veya sonrasında ortaya çıkan değişik yan etkiler bildirilmiştir (2-6). Bu yan etkiler arasında vertebra ve diğer kemik kırıkları, eklem dislokasyonları, kas yaralanmaları gibi kas-iskelet sistemine ait yan etkilere de rastlanmaktadır (10-14). EKT esnasındaki vertebra ve ekstremitelerde kırık riski konusunda değişik düşünceler vardır. Bununla birlikte verilen akım, istemsiz ve epileptiform konvulsiyonlar oluşturmak için yeterlidir. Bazı olgularda kemiklerde kırık oluşturacak şiddette kasılmalar olabilir (12-14). Kelly 1942 ve 1952 yılları arasında EKT uygulanan hastalarda; 53 olguda vertebra veya uzun kemiklerde kırık, bir olguda çene dislokasyonu ve iki olguda da omuz dislokasyonlu kırık tespit etmiştir (11). Her ne kadar günümüzde kas gevşetici ilaçlar kullanılarak yapılan modifikasyonlarla yan etki riski azaltılmış olsa da, EKT'ye bağlı kas-iskelet sistemine ait komplikasyonlar seyrek olarak rapor edilmeye devam etmektedir. Ancak hemen her zaman komplikasyonlara zemin hazırlayan altta yatan sebeplerden bahsedilmektedir. Örneğin, Baethge ve Bschor yaşlı ve osteoporotik kadınların EKT ile tedavisinde el bileği fraktürü tanımlamışlardır (13). Nott ve Watts (15) EKT sonrası kalça fraktürü rapor etmişler ve osteoporozu yine risk faktörü olarak göstermişlerdir. Bizim olgumuzda kırık ya da dislokasyon gelişmeden bilateral supraspinatus tendon rüptürü meydana gelmiştir. Omuz eklemde özellikle akromioklavikuler eklemdeki dejeneratif değişiklikler impingement sendromuna ve dolayısıyla da supraspinatus tendonunda hasara yol açmaktadır. Handa ve ark.nın (16) yaptığı diabetik omuz ve diabetik olmayan omuzların karşılaştırıldığı bir çalışmada, subakromial bursada sinovial proliferasyon ve eklemde kontraktür artışı diabetik hastalarda diabetik olmayanlara göre daha fazla bulunmuştur. Bu bilgiler ışığında, hastamızda her iki akromioklavikuler eklemde inferiorundaki ileri derecede osteofitik değişikliklerin ve hastamızın diabetik olması nedeni ile supraspinatus tendon yapısında ve subakromial bursadaki olası proliferatif ve dejeneratif değişikliklerin rüptür oluşumunu kolaylaştırıcı faktörler olabileceği düşüncü.

EKT sırasında kırıkların ve dislokasyonların nöbetin başında görülen ani fleksiyon spazmı sırasında oluştuğu tahmin edilmektedir (11). Olasılıkla hastamızda da ani üst ekstremitelerde fleksiyon spazmı sırasında supraspinatus tendonunun humerus başı ve korakoakromial ark arasında sıkışmasına bağlı total yırtık oluştuğunu düşüncü.

EKT'nin yukarıda belirtilen yan etkileri ve bizim olgumuzdaki yan etkisine rağmen değişik kas-iskelet sistemi ve ortopedik hastalıklarda iyi modifiye EKT kullanımının güvenilirliği hakkında birçok rapor belgelenmiştir. Coffey ve ark. (17) osteogenesis imperfektalı, osteoporozlu ve vertebral kompresyon fraktürlü depresif hastada başarılı EKT tedavisi tanımlamışlardır. Buna rağmen buradaki önemli bir nokta ne kadar iyi modifiye edilmiş olsa da EKT stimülusunun geçişi sırasında tonik kas kasılması gerçekleşecektir. Bu nedenle ortopedik sorunları olan hastalarda yapılması gereken; stimulus süresini kısa tutmak ve akımı artırmaktır. Kas-iskelet sistemine ait yan etkilerin önüne geçebilmek için hasta özelinde EKT'ye alınmadan önce altta yatan herhangi bir kas-iskelet sistemine ait patoloji olup olmadığını ortaya çıkarmak için iyi bir hastalık hikayesi alınmalı, kas, kemik ve eklemleri de içeren ayrıntılı bir fizik muayene ve gerekli tetkikler yapılmalıdır. EKT sırasında ise kas-iskelet sistemine ait yan etkilerin oluşumunu engellemek için uygun koşullarda uygun postür sağlanmalı, koruma önlemleri alınmalı, stimulus süresi kısa tutulmalı ve kas kasılmasını engelleyici yöntemler EKT ile birlikte kullanılmalıdır.

Kaynaklar

1. Lisanby SH. Electroconvulsive therapy for depression. N Engl J Med 2007;357:1939-45. [Abstract] / [Full Text] / [PDF]
2. Taylor S. Electroconvulsive therapy: A review of history, patient selection, technique, and medication management. South Med J 2007;100:494-8. [Abstract]
3. Huuhka MJ, Seinälä L, Reinikainen P, Leinonen EV. Cardiac arrhythmias induced by ECT in elderly psychiatric patients: experience with 48-hour Holter monitoring. J ECT 2003;19:22-5. [Abstract]
4. Albin SM, Stevens SR, Rasmussen KG. Blood pressure before and after electroconvulsive therapy in hypertensive and nonhypertensive patients. J ECT 2007;23:9-10. [Abstract]
5. Mamah D, Lammle M, Isenberg KE. Pulmonary embolism after ECT. J ECT 2005;21:39-40. [Abstract]
6. van Schaik AM, Klumpers UM, de Gast HM, Kubbe DA, Stek ML. Gastric rupture after electroconvulsive therapy. J ECT 2006;22:153-4. [Abstract]
7. Bruce BB, Henry ME, Greer DM. Ischemic stroke after electroconvulsive therapy. J ECT 1998;14:42-8. [Abstract]
8. Lee K. Acute embolic stroke after electroconvulsive therapy. J ECT 2006;22:67-9. [Abstract]
9. Sonavane S, Borade S, Gajbhiye S, Shah N, Andrade C. Cortical blindness associated with electroconvulsive therapy. J ECT 2006;22:155-7. [Abstract]
10. Werawatganon T, Kyokong O, Charuluxananan S, Punyatavorn S. Muscular injury after succinylcholine and electroconvulsive therapy. Anesth Analg 2004;98:1676-9. [Abstract] / [Full Text] / [PDF]
11. Kelly JP. Fractures complicating electroconvulsive therapy and chronic epilepsy. J Bone Joint Surg Br 1954;36-B:70-9. [Abstract] / [PDF]
12. Bhat T, Pande N, Shah N, Andrade C. Safety of repeated courses of electroconvulsive therapy in a patient with Harrington Rods. J ECT 2007;23:106-8. [Abstract]
13. Baethge C, Bschor T. Wrist fracture in a patient undergoing electroconvulsive treatment monitored using the "cuff" method. Eur Arch Psychiatry Clin Neurosci 2003;253:160-2. [Abstract] / [PDF]
14. Sarpel Y, Toğrul E, Herdem M, Tan I, Baytok G. Central acetabular fracture-dislocation following electroconvulsive therapy: report of two similar cases. J Trauma 1996;41:342-4. [Abstract]
15. Nott MR, Watts JS. A fractured hip during electroconvulsive therapy. Eur J Anaesthesiol 1999;16:265-7. [Abstract] / [PDF]
16. Handa A, Gotoh M, Hamada K, Yamazaki H, Nakamura M, Uevama Y, Mochida J, Fukuda H. Vascular endothelial growth factor 121 and 165 in the subacromial bursa are involved in shoulder joint contracture in type II diabetics with rotator cuff disease. J Orthop Res 2003;21:1138-44. [Abstract] / [PDF]
17. Coffey CE, Weiner RD, Kalayjian R, et al. Electroconvulsive therapy in osteogenesis imperfecta: issues of muscular relaxation. Convuls Ther 1986;2:207-11. [Abstract]