

# Olgu Sunumu: Osteoporoz Zemininde Gelişmiş Lomber Spinal Patolojiyi Taklit Eden Bir Sakral Yetersizlik Kırığı

## Sacral Insufficiency Fracture Presenting as Lumbar Spinal Pathology in an Osteoporotic Patient: A Case Report

Hidayet SARI, Nurettin İrem ÖRNEK, Ülkü AKARIRMAK

*Istanbul Üniversitesi Cerrahpaşa Tıp Fakültesi, Fiziksel Tıp ve Rehabilitasyon Anabilim Dalı, İstanbul, Türkiye*

### Özet

Sakral yetersizlik kırığı genellikle yaşlı ve osteoporozlu hastalarda belirli bir travma olmadan bile gelişebilen çok sık görülmeyen osteoporozla bağlı bir kırıktır. Sakral yetersizlik kırığı olan hastalarda bel ve kalça ağrısı ön planda olduğu için, eğer olayın sakral kırıktan kaynaklandığı düşünülmezse ve buna göre araştırılmazsa teşhisi zordur. Biz bu olgu sunumumuzda bel, kalça ve bacak ağrısı nedeniyle polikliniğimize başvuran ve lomber spinal manyetik rezonans görüntüleme sonucunda lumbosakral patoloji düşünüldüğüne buna uygun tedavi düzenlenen bir osteoporozlu sakral yetersizlik kırık olgusunu teşhis ve tedavi gecikmesinden dolayı sunmayı uygun gördük. *Türk Fiz Tıp Rehab Derg 2011;57 Özel Sayı 2: 371-4.*

**Anahtar Kelimeler:** Sakral yetersizlik kırığı, lumbosakral patolojiler, osteoporoz, stres kırığı

### Abstract

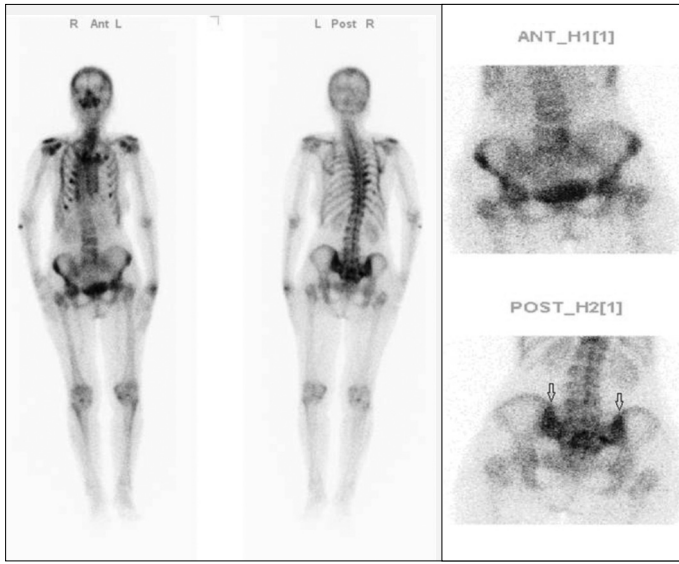
Sacral insufficiency fractures are a rare type of osteoporotic fracture which mainly occurs in elderly osteoporotic patients without specific trauma. Low back and hip pain are the most frequent complaints associated with sacral insufficiency fracture. Thus, if sacral insufficiency fracture is not considered in the differential diagnosis, the diagnosis may be difficult or delayed. In this case report, we present a patient who attended our outpatient clinic with low back and leg pain and who was first diagnosed as having lumbosacral pathology according to magnetic resonance imaging findings. Our aim was to point out the difficulty in diagnosing sacral fracture and the delay in diagnosis and treatment. *Turk J Phys Med Rehab 2011;57 Suppl 2: 371-4.*

**Key Words:** Sacral insufficiency fracture, lumbosacral pathology, osteoporosis, stress fracture

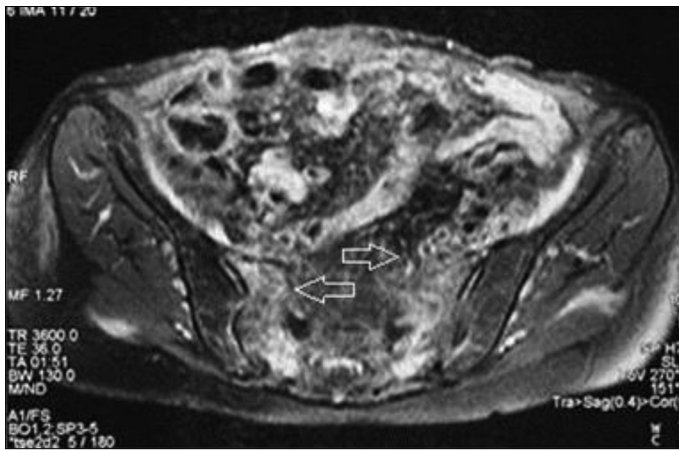
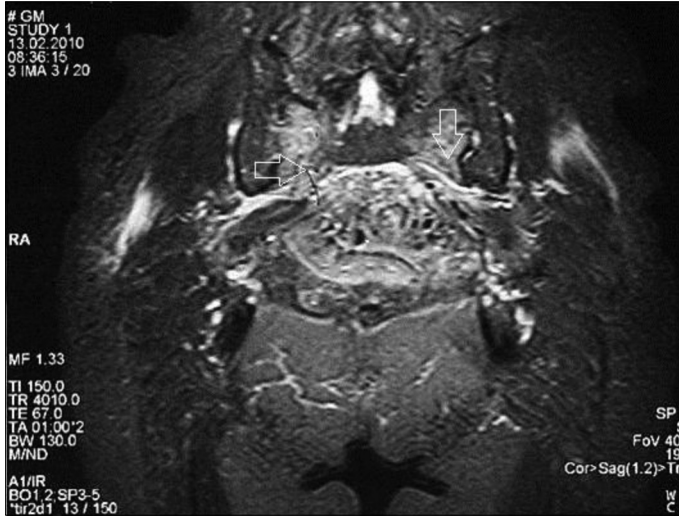### Giriş

Sakral yetersizlik kırığı ilk defa Lourie (1) tarafından 'sakrumun spontan osteoporotik fraktürü' olarak tanımlanmıştır. Birçok olgu sunumu ve küçük vaka serisi yayınlanmasına rağmen sakral yetersizlik kırığının kesin insidansı bilinmemektedir (2). Weber ve ark. (3) tarafından yapılan iki yıllık prospektif bir çalışmada, bel ağrısı ile hastaneye başvuran 55 yaş üzeri kadınlarda insidansı %1,8 olarak saptanmıştır. Ancak sakral yetersizlik kırığının belirsiz

linik semptom ve bulguları olması ve tanıdaki zorluklar nedeniyle gerçekte daha yaygın olması beklenebilir. Genellikle önemli bir travma hikayesi olmadan erken hastalık evresinde tanı koymak zordur. Ayrıca hastaların yaşlı olması ve lomber spinal patolojilerin eşlik etmesi nedeniyle sıklıkla gözden kaçabilir. Bel, kalça ve bacak ağrısı ile polikliniğimize başvuran ve lomber spinal manyetik rezonans görüntüleme (MRG) tetkikinde lomber lateral stenoza bağlı radikülopati düşünülerek tedavisi yapılan, ancak başarısız kalınan, 79 yaşında sakral yetersizlik kırıklı bir kadın hastayı sunuyoruz.



Resim 1. Tüm vücut kemik sintigrafisi: Kostalarda multipl fraktür ile uyumlu bulguların varlığı saptandı. Sakrumda yetersizlik fraktürü ile uyumlu posterior sakrum üzerinde tipik H belirtisi (ok işaretli) görülmektedir.



Resim 2 ve 3. Pelvis manyetik rezonans görüntülemesinde sakrumda her iki sakroiliak ekleme komşu yüzlerde yetersizlik fraktürü (ok işaretli) ve çevresinde patolojik sinyallerin görülmesi.

## Olgu

Yetmiş dokuz yaşında kadın hasta bel, sağ kalça ve bacak ağrısı, ayakta durma ve yürümede zorluk şikayetleri ile kliniğimize başvurdu. Hastanın iki ay önce ayakta dururken, kalçaları üzerine düşmesi sonucu sağ kalça ağrısı başlamış. Hastanın ayakta durmakta ve yürümede zorluğu olmuş. Ağrısı bel ve sağ bacağına yayılmış. Hasta için daha önce yapılan lomber spinal MRG tetkikinde L3-L4 ve L4-L5 disklerinde diffüz bulging, dural kese basısı ve her iki lateral reses ve nöral foramen daralması saptanmış. Hastada lomber spinal MRG'de saptanan lateral reses stenozu sonucu siyatikalji düşünülmüş, ancak ağrılarının geçmemesi ve piriformis lojunun hassas olması nedeniyle piriformis sendromu teşhisi konup piriformis kasına lokal enjeksiyon yapılmış. Ayrıca ek olarak medikal tedavi ve korse verilmiş. Hasta, piriformis enjeksiyonu sonrası şikayetlerinin artması üzerine tekrar polikliniğimize başvurmuştur.

Hasta polikliniğimize tekerlekli sandalyede geldi. Ayakta durması ve yürümesi yardımıyla yapılabiliyordu. Lomber omurga lordozunda düzleşme, lomber paravertebral kas spazmı ve hassasiyeti mevcuttu. L3-L4 ve L4-L5 interspinöz aralık basıyla ağrılı bulundu. Bel hareketleri hafif kısıtlı ve hareket sonları ağrılıydı. Düz bacak kaldırma testi (-) bulundu. Nörolojik muayenesi normal idi. Kalça muayenesinde kalça hareketleri açık, ancak ağrılıydı. FABER ve FADİR testleri açık, ancak ağrılıydı. Sakroiliak kompresyon ve distraksiyon testleri (+) bulundu. Piriformis sendromu için yapılan FAİR testi (+) bulundu. Hasta sırtüstü ve yan yatmakta ve sağa sola dönmekte zorluk çekiyordu. Kaba perküsyonda sakral bölge hassasiyeti mevcuttu.

Hastanın daha önce çekilen lomber spinal MRG incelemesinde; L3-L4 ve L4-L5 disklerinde diffüz bulging, dural kese basısı ve her iki lateral reses ve nöral foramende daralma saptandı.

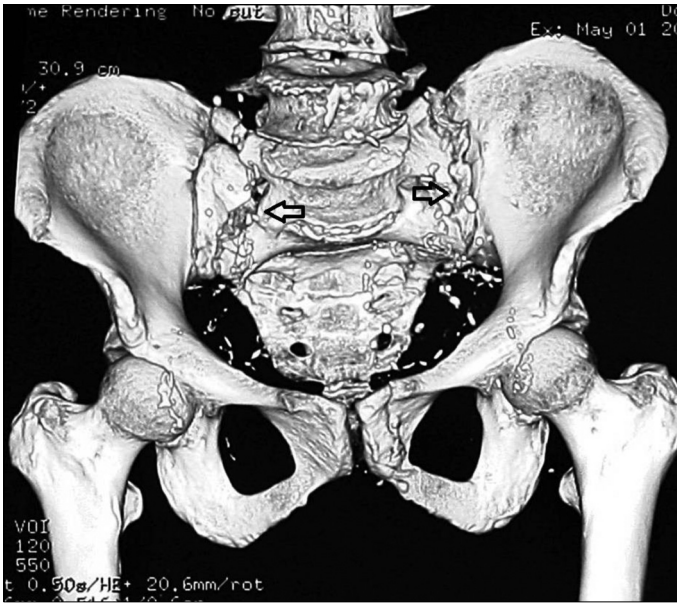
Hastanın düşme sonucu osteoporozla bağlı bir kırık olabileceği düşünüldü, lumbosakral vertebra grafisi ve pelvis grafisi çekildi. Bu tetkiklerde lomber spondiloz dışında lomber omurgada bir kompresyon kırığı veya sakrumda bir ayrışma kırığı görülmedi. Hastada direkt grafide görülemeyen bir sakral yetersizlik kırığı düşüncesiyle kemik sintigrafisi çekildi. Çekilen sintigrafi raporunda hastanın kaburgalarında multipl kırıkların olması dışında, sakrum posteriorunda H belirtisi olarak ifade edilen sakrum kırığına ait hiperaktivite saptandı (Resim 1).

Pelvis bölgesi kemik ve yumuşak dokularını daha iyi görmek için pelvis MRG çekildi. Hastanın pelvis MRG'sinde her iki sakrumda sakroiliak ekleme paralel vertikal sakral yetersizlik kırığı olduğu görüldü (Resim 2 ve 3).

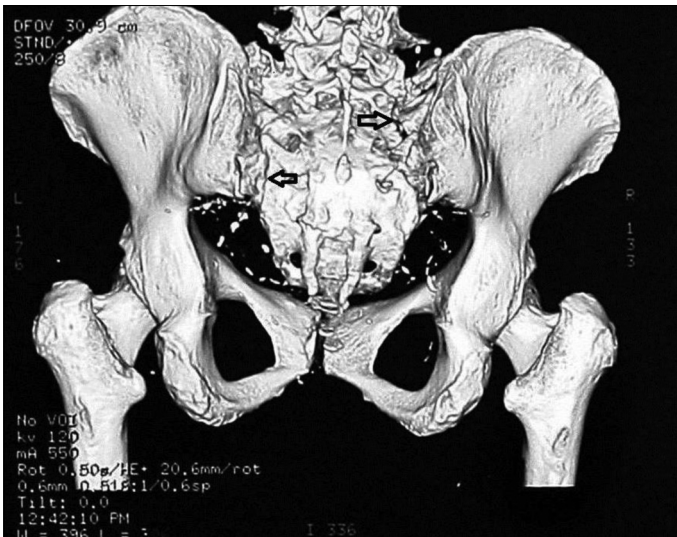Ayrıca hastanın sakral yetersizlik kırığının deformasyon yaratıp yaratmadığını öğrenmek için üç boyutlu pelvis bilgisayarlı tomografi (BT) incelemesi yapıldı. Sakrumun her iki lateralinde stres fraktürleri ve yer yer litik sklerotik alanlar izlendi. S3-S4 seviyesinde anterior angulasyonun belirginleştiği saptandı. Simfizis pubis solunda sol iskiüm kolu ön bölümünde fraktür hattı izlendi (Resim 4 ve 5).

Hastaya bu bulgular neticesinde sakral yetersizlik kırığı teşhisiyle sakroiliak kemer korsesi verildi ve istirahat önerildi.

Hastada düşük enerjili bir travma sonucu sakrum kırığı geliştiği için altta yatan neden olarak osteoporoz düşünülüp kemik yoğunluk ölçümü istendi. Hastanın Dual Enerji X-ışını Absorbsiyometrisi (DXA) (Hologic QDR 4500) ile yapılan kemik yoğunluğu ölçümünde L1-L4 T skoru -3,26 ve sol femur boyun T skoru -3,05 bulunarak osteoporozu olduğu saptandı. Laboratuvar tetkiklerinde sedimantasyon 30 mm/saat, kalsiyum 9,0 mg/dl (8,4-10,5), fosfor 3,2 mg/dl (2,3-4,7), magnezyum 2,3 mg/dl (2,0-3,5), alkalen fosfataz 75 Ü/lit (normal) olarak bulundu. Hastaya osteoporoz zemininde düşmeye bağlı sakral yetersizlik kırığı teşhisi ile kalsitonin, kalsiyum ve D vitamini tedavisi verildi. Hastanın bir aylık istirahat, sakroiliak kemer, kalsitonin, kalsiyum ve D vitamini tedavisi ile şikayetleri geriledi ve yardımsız yürüyebilir hale geldi.



Resim 4. Üç boyutlu pelvis bilgisayarlı tomografi anterior görüntüleme sakrumun her iki yanında sakroiliak eklem paralel vertikal düzeye kırık hattı (ok işaretli) görülmektedir.



Resim 5. Üç boyutlu pelvis bilgisayarlı tomografi posterior görüntüleme sakrumun her iki yanında sakroiliak eklem paralel vertikal kırık hattı (ok işaretli) ve sakrumda geriye doğru bir angulasyon görülmektedir.

## Tartışma

Stres kırıkları, yorgunluk ve yetersizlik kırığı olmak üzere iki kategoriye ayrılır. Yorgunluk kırıkları normal kemiğin kendisine uygulanan anormal streslerin sonucunda oluşur, buna karşılık yetersizlik kırığı ise azalmış elastik direnç ile zayıf kemiğin üzerine normal ya da fizyolojik stres etkisi sonucu gelişir (4). Sakral yetersizlik kırığı, öncelikle osteoporozlu yaşlı kadınlarda sıklıkla görülen, anormal zayıf kemik üzerine binen normal stresin bir sonucu olarak gözden kaçan bir bel ağrısı nedeniyle gelebilir (5,6). Bizim olgumuzda da bel ve bacak ağrısı olması ve lomber MRG'de lateral kanal stenozu saptanması üzerine lomber spinal patolojiyle karışmış, ancak uzun incelemeler sonucunda sakral yetersizlik kırığı teşhisi konabilmektedir.

Birçok patolojik durum kemik kuvvetini azaltabilir ve yetersizlik kırığı gelişmesine zemin hazırlayabilir. Tüm bunlarla birlikte postmenopozal osteoporoz en yaygın ilişkili durum olarak birlikte görülür (6). Olgumuzda teşhis ve tedavi edilmemiş bir osteoporozun olduğu DXA incelemesiyle ortaya konmuştur. Sakral yetersizlik kırığının diğer yaygın nedenlerini oluşturan durumlar ise kortikosteroidlere bağlı osteopeni, radyasyon tedavisi, romatoid artrit, Paget hastalığı, osteomalazi, uzamış yatak istirahati ve hiperaldosteronizmdir (6,7). Bizim olgumuzda osteoporozu neden olabilecek sistemik bir hastalık mevcut değildi.

Sakral yetersizlik kırığı gelişmiş olgularda başlangıç tanısını erken koymak zordur. Nitekim bizim olgumuzda da klinik bulguların iyileşmemesi nedeniyle, ancak ileri görüntüleme yöntemleri ile teşhis koymak mümkün olmuştur.

Klinik olarak ani ya da gizli, inatçı bel ve pelvik ağrı ile birlikte mobilitede ve bağımsızlıkta önemli derecede azalma ile farklılaşan ve lomber dejeneratif hastalıkla benzer semptom ve bulgular vardır (6). Hastamızda kalça ağrısı yanında bel bacak ağrısı nedeniyle ve lomber MRG bulgularına göre olayı lomber spinal patolojiyle izah etmek mümkün görünmektedir. Fakat klinik şikayetlerin geçmemesi üzerine olayın farklı bir bölgede lokalize olduğu kanaati oluşmuştur.

Sakral yetersizlik kırığı olan hastaların başlangıç dönemlerinde kırık hattı; fekal materyal, vasküler kalsifikasyon ve barsak gazı tarafından gizlendiğinden pelvisin düz grafisinde gösterilmesi zordur (8). Benzer olarak başlangıç düz grafilerinde kırık hattı görülemez. Bu nedenle sakral yetersizlik kırığından şüphelenilen vakalarda ayırıcı tanı için MRG ya da BT ve/veya kemik sintigrafisi yapılmalıdır. Bizim olgumuzda da pelvis MRG ve BT'de kırık hattı saptandı. Radyonüklid kemik sintigrafisi daha az spesifik olmasına karşın karakteristik olup sakrumun üst bölgesindeki bilateral artmış tutulum, sakral yetersizliğin klasik 'H bulgusu' olarak belgelenmiştir. Ayrıca yapılan çalışmalarda kemik sintigrafisinde klasik H bulgusu %43 olarak saptanmıştır (9). Aynı şekilde olgumuzun kemik sintigrafisinde sakrumun posterior yönden görüntülenmesinde H belirtisi mevcuttu. Son günlerde kanser görüntülenmesinde önemli bir araç olan PET/BT'de de sakral yetersizlik kırığının sintigrafideki tipik H bulgusunun benzer şekilde görüntüleyeceğinden bahsedilmiştir (10).

Bilindiği gibi MRG, bel ağrısını tanımada, spinal yapıları ve kemik iliğindeki değişikliği saptamada duyarlı bir görüntüleme metodu olarak tercih edilir (11). Ancak MRG'nin, yüksek hassasiyeti olmasına rağmen klinik bulgularla uyumlu olmadığı

zaman özgüllüğü düşüktür. Hastamızda birçok dejeneratif spinal patoloji görülmesine rağmen klinik bulgularla uyum göstermediğinden yanlış teşhis konmasına sebep olmuştur.

MRC, aynı zamanda kırıkların inflamasyon ve onarımı sonucu gelişen kemik iliği ödemi saptayabilir (6). Nitekim pelvis MRC, sakral yetersizlik kırığı ve kemik iliği ödemi bize göstermiştir.

Sakral yetersizlik kırığı genellikle konservatif olarak tedavi edilir. Yatak istirahati, analjezikler, altta yatan osteoporozun tedavisini takiben normal günlük aktivitelere dönüş aylar içinde neticelenebilir (5,6). Ülkemizde Paker ve Tekdas (12) bir olgu sunumunda, sakral yetersizliği olan yaşlı bir kadının salmon kalsitonin ve fiziksel tedavi yöntemleri ile başarılı bir şekilde tedavi edildiğini bildirmişlerdir. Benzer olarak olgumuz da bir ay içinde konservatif tedaviyle bağımsız yürüyebilir hale gelmiştir. Konservatif tedavi uzun dönem immobilizasyon gerektirdiğinden derin ven trombozu, pulmoner komplikasyonlar, bozuk kardiyak fonksiyon ve osteoporozun ilerlemesine neden olabilir. Konservatif tedavinin istenmeyen komplikasyonlarından kaçınmak için vertebroplastiye benzeyen sakroplasti gibi minimal invazif perkütan prosedürler, erken mobilizasyon ve morbiditeyi sınırlamakla birlikte, ağırlı fraktürlerin tedavisinde yapılabilir (5,6). Polimetilmetakrilat sementi floroskopi altında veya BT rehberliğinde enjekte edilebilirken, yayınlanan çalışmalarda acil olarak ağrıyı yatıştırdığı ve erken mobilizasyon sağladığı, ayrıca analjezi bağımlılığını azalttığı gösterilmiştir (5,6,13). Ancak bu teknik sadece konservatif tedavisi başarısız olan ve sistemik komplikasyon için yüksek riskli hastalarda sınırlı olarak uygulanabilir.

Osteoporotik ve kırılabilir kemiğe yapılacak enstrümantasyon cerrahisi, fiksasyonun teknik güçlükleri sebebiyle zordur. Bu nedenle cerrahi enstrümantasyonun sadece şiddetli stabilize sakrumlu ve konservatif tedaviye yanıtız hastalarda endikasyonu bulunmaktadır (5).

## Sonuç

Sakral yetersizlik kırığı bel, kalça ve bacak ağrısı yapması nedeniyle lomber dejeneratif hastalıkları taklit edebilir. Bu nedenle hekimler, primer ya da sekonder osteoporozlu hastalarda, düşük

enerjili bir travma sonrası ya da travma olmadan ani başlangıçlı sakropelvik ağrı ve hassasiyet olması durumunda, olası bir sakral yetersizlik kırığından şüphelenmeli ve bu konuda ileri görüntüleme metodlarından yararlanmalıdırlar. Erken teşhis ve konservatif tedavi ile hastaların çoğu iyileşme gösterir.

## Kaynaklar

1. Lourie H. Spontaneous osteoporotic fracture of the sacrum. An unrecognized syndrome of the elderly. JAMA 1982;248:715-7.
2. Lee YJ, Bong HJ, Kim JT, Chung DS. Sacral insufficiency fracture, usually overlooked cause of lumbosacral pain. J Korean Neurosurg Soc 2008;44:166-9.
3. Weber M, Hasler P, Gerber H. Insufficiency fractures of the sacrum. Twenty cases and review of the literature. Spine (Phila Pa) 1976; 1993;18:2507-12.
4. Daffner RH, Pavlov H. Stress fractures: Current concepts. AJR Am J Roentgenol 1992;159:245-52.
5. Sciubba DM, Wolinsky JP, Than KD, Gokaslan ZL, Witham TF, Murphy KP. CT fluoroscopically guided percutaneous placement of transiliosacral rod for sacral insufficiency fracture: case report and technique. AJNR Am J Neuroradiol 2007;28:1451-4.
6. Tsiridis E, Upadhyay N, Giannoudis PV. Sacral insufficiency fractures: current concepts of management. Osteoporos Int 2006;17:1716-25.
7. Mattila VM, Niva M, Kiuru M, Pihlajamaki H. Risk factors for bone stress injuries: a follow-up study of 102,515 person-years. Med Sci Sports Exerc 2007;39:1061-6.
8. Karatas M, Basaran C, Ozgul E, Tarhan C, Agildere AM. Postpartum sacral stress fracture: an unusual case of low-back and buttock pain. Am J Phys Med Rehabil 2008;87:418-22.
9. Finiels H, Finiels PJ, Jacquot JM, Strubel D. Fractures of the sacrum caused by bone insufficiency. Meta-analysis of 508 cases. Presse Med 1997;26:1568-73.
10. Tsuchida T, Kosaka N, Sugimoto K, Itoh H. Sacral insufficiency fracture detected by FDG-PET/CT: report of 2 cases. Ann Nucl Med 2006;20:445-8.
11. Brahme SK, Cervilla V, Vint V, Cooper K, Kortman K, Resnick D. Magnetic resonance appearance of sacral insufficiency fractures. Skeletal Radiol 1990;19:489-93.
12. Paker N, Tekdos D. Sacral insufficiency fracture: Case report. Turk J Phys Med Rehab 2006;52:129-31.
13. Garant M. Sacroplasty: a new treatment for sacral insufficiency fracture. J Vasc Interv Radiol 2002;13:1265-7.