



Kronik diz osteoartritinde geniküler sinirine radyofrekans termokoagülasyonu: Yeni bir alternatif tedavi için bir pilot çalışma

Radiofrequency thermocoagulation on genicular nerves in chronic knee osteoarthritis: A pilot study for a new alternative therapy

Sinem Sarı,¹ Pınar Özlülerden,² Osman Nuri Aydın,² Yasemin Turan,³ İmran Kurt,⁴ Ufuk Efe¹

¹Adnan Menderes Üniversitesi Tıp Fakültesi Anesteziyoloji ve Reanimasyon Anabilim Dalı, Aydın, Türkiye

²Adnan Menderes Üniversitesi Tıp Fakültesi Algoloji Bilim Dalı, Aydın, Türkiye

³Adnan Menderes Üniversitesi Tıp Fakültesi Fizik Tedavi ve Rehabilitasyon Anabilim Dalı, Aydın, Türkiye

⁴Adnan Menderes Üniversitesi Tıp Fakültesi İstatistik Anabilim Dalı, Aydın, Türkiye

Geliş tarihi / Received: Temmuz 2015 Kabul tarihi / Accepted: Eylül 2015

ÖZ

Amaç: Bu çalışmada geniküler sinirlere radyofrekans termokoagülasyon (GSRFT) uygulamasının diz osteoartriti (OA) ağrısı ve fonksiyon kaybı üzerindeki etkinliği araştırıldı.

Hastalar ve yöntemler: Şubat 2015 ve Mayıs 2015 tarihleri arasında, en az üç aydır devam eden ve konservatif tedaviye yanıt vermeyen diz OA ağrısı olan 40 hasta (8 erkek, 32 kadın; ort. yaş 63.9±9.2 yıl; dağılım 50-80 yıl) çalışmaya dahil edildi. Bütün hastalara floroskopi altında GSRFT uygulandı. Hastalara işlem öncesi, işlem sonrası birinci ay ve üçüncü ay görsel analog ölçeği (GAÖ) ağrı skorları ve Western Ontario McMasters Osteoartrit İndeksi (WOMAC) uygulandı. Birinci ay ve üçüncü aydaki ağrı ve fonksiyon durumları işlem öncesindeki duruma göre değerlendirildi.

Bulgular: Hastalarda GSRFT uygulaması sonrası birinci ay ve üçüncü ay GAÖ ağrı ve değerlerinde anlamlı düşüş görüldü (p<0.001). Bununla birlikte üçüncü ayda hastaların yarısından fazlasında GAÖ değerleri 4 ve üzerindeydi. WOMAC ağrı, tutukluk, fonksiyon alt gruplarında ve WOMAC toplam skorunda birinci ay ve üçüncü aylardaki azalma anlamlıydı (p<0.001). Hastaların hiçbirinde yan etkiye rastlanmadı.

Sonuç: Çalışmamızın sonucunda GSRFT uygulamasının kronik diz OA ağrısı ve fonksiyon kaybında etkili, minimal invaziv bir yöntem olduğu düşünülmektedir. Ancak bu bulgular kontrollü, randomize ve daha büyük gruplar üzerinde daha uzun süreli yapılan çalışmalarla desteklenmelidir.

Anahtar sözcükler: Geniküler sinir; diz; osteoartrit; radyofrekans termokoagülasyon.

ABSTRACT

Objectives: This study aims to investigate the efficiency of radiofrequency thermocoagulation on genicular nerve (RFTGN) application on knee osteoarthritis (OA) pain and loss of function.

Patients and methods: Between February 2015 and May 2015, a total of 40 patients (8 males, 32 females; mean age 63.9±9.2 years; range 50 to 80 years) with knee OA pain, that has continued for at least three months and has not responded to conservative treatments, were included in the study. All patients were performed RFTGN under fluoroscopy. Visual analog scale (VAS) pain scores and the Western Ontario McMasters Osteoarthritis Index (WOMAC) were applied to patients before the procedure, one month and three months after the procedure. Pain and functional status in the first month and third month were assessed according to the situation before the procedure.

Results: A significant decrease was observed in the patients' VAS scores in the first and third month after the RFTGN application (p<0.001). In addition to this, more than half of the patients had VAS scores of 4 and above in the third month. Decrease in WOMAC pain, stiffness and function subgroup scores, and WOMAC total score in the first and third month was significant (p<0.001). No side effects were seen in any of the patients.

Conclusion: As a result of our study, we conclude that RFTGN application is an effective, minimally invasive method for the treatment of chronic knee OA pain and loss of function. However, these findings should be supported by longer-term studies conducted in controlled, randomized and larger groups.

Keywords: Genicular nerve; knee; osteoarthritis; radiofrequency thermocoagulation.

İletişim adresi / Corresponding author: Dr. Sinem Sarı. Adnan Menderes Üniversitesi Tıp Fakültesi Anesteziyoloji ve Reanimasyon Anabilim Dalı, 09100 Aydın, Türkiye. e-posta / e-mail: sarisinem@yahoo.com

Cite this article as:

Sarı S, Özlülerden P, Aydın ON, Turan Y, Kurt İ, Efe U. Radiofrequency thermocoagulation on genicular nerves in chronic knee osteoarthritis: A new alternative therapy: A pilot study. [Aricel in Turkish] Turk J Phys Med Rehab 2016;62(3):234-9.

Çevrimiçi Yayın Tarihi/Available Online Date: Ekim/October 2015

Kronik diz osteoartriti (OA) geriatric hasta nüfusunda görülen yaygın hastalıklardan biri olarak bilinmektedir.^[1] Bu hastalığın 60 yaş ve üzeri hastalarda yaklaşık olarak %12 oranında görüldüğü bildirilmiştir.^[2] Osteoartrit hastalarında sıklıkla görülen ağrı ve hareket kısıtlılığı önemli ölçüde özür-lülüğe neden olabilmektedir.^[1,3,4] Yaşam kalitesini de olumsuz yönde etkileyen bu hastalıkta konvansiyonel ve cerrahi tedavi yöntemleri uygulanabilmektedir. Konvansiyonel yöntemler arasında farmakolojik tedavi, fizik tedavi ve rehabilitasyon uygulamaları, eklem içi enjeksiyon tedavisi (steroid, lokal anestezi veya hyaluronik asit), akupunktur gibi çeşitli yöntemler sıralanabilmektedir.^[5-9] Son zamanlarda konvansiyonel yöntemlerin yetersiz olduğu aynı zamanda komorbid veya ameliyatı kabul etmeyen hastalarda yeni tedavi arayışları literatürde yerini bulmaya başlamıştır. Diz eklemi sinirlerine radyofrekans termokoagülasyon (RFT) yöntemi ile nörotomi yapılması OA ağrı tedavisinde alternatif yöntem olarak ilk kez 2011 yılında Choi ve ark.^[10] tarafından tanımlanmıştır. Diz eklemi geniküler sinirler olarak bilinen; femoral, peroneal, safen, tibial ve obturator sinirler tarafından inerve edilmektedir. Bu sinirlerle floroskopi eşliğinde sinir blokajı sonrası ağrı sinyallerinin iletiminin bozulacağı, ağrı şiddetinin azalacağı ve diz eklemine fonksiyonunun geri döneceği bildirilmiştir.^[11]

Literatürde diz OA ağrısı için diz geniküler sinire RF uygulamasının etkinliğini değerlendiren sadece bir çalışmaya rastladık.^[10] Çalışmamızda primer olarak geniküler sinire RF uygulamasının diz OA hastalarında klinik ve fonksiyonel durum üzerine etkisini araştırmayı amaçladık.

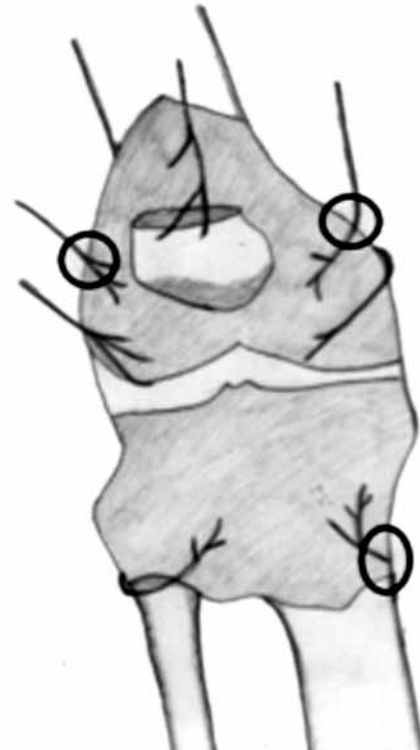HASTALAR VE YÖNTEMLER

Şubat 2015 ve Mayıs 2015 tarihleri arasında prospektif olarak tasarlanan bu çalışmaya Algoloji Bilim Dalı Polikliniği'ne diz ağrısı yakınması ile başvuran ve geniküler sinirlere RF tedavisi uygulanan 115 hasta dahil edildi. Adnan Menderes Üniversitesi Tıp Fakültesi Etik Kurul izni (2015/ 569 protokol nolu) ve hastaların yazılı onamları çalışma öncesi alındı. Çalışma Helsinki Deklarasyonu ilkeleri uyarınca gerçekleştirildi. Osteoartrit tanısı ACR (American College of Rheumatology) tarafından önerilen kriterlere göre konuldu.^[12] Hastaların çalışmaya dahil edilme kriterleri; (i) klinik değerlendirilmesinde (orta veya daha fazla şiddette veya üç aydan uzun süre her gün) ağrısı olmak ve (ii) konservatif tedavi yöntemlerine (fizik tedavi ve rehabilitasyon uygulamaları,

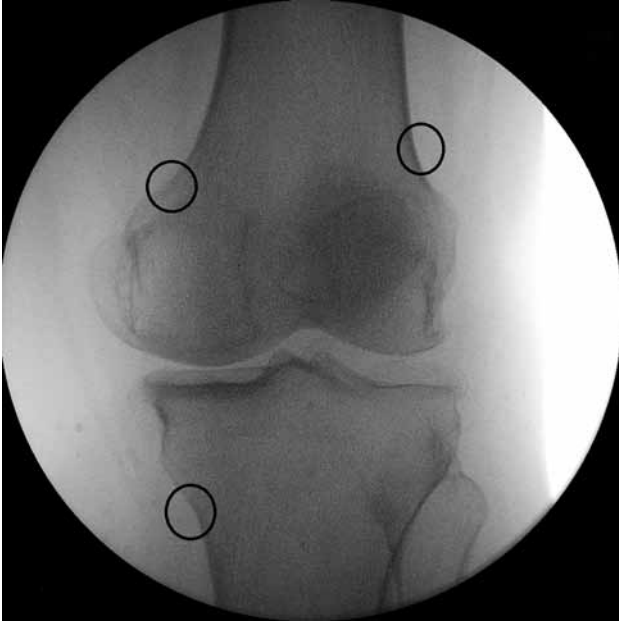oral analjezik ve antiinflamatuvar ilaçlar gibi) klinik yanıtı olmaması idi. Dışlama kriterleri ise; (i) önceden diz bölgesinden ameliyat geçirmiş olmak (ii) akut diz ağrısı (iii) ciddi nörolojik ve psikiyatrik bozukluğa sahip olmak (iv) dizi etkileyen diğer doku hastalıklarının olması (v) son üç ay içinde eklem içi steroid veya hyaluronik asit enjeksiyonu yapılmış olması (vi) siyatik ağrı olması (vii) antikoagülan tedavi alınması idi.

Hastaların 60'ı çalışmaya dahil olma kriterlerini karşılamadığı için, ikisi çalışmaya katılmayı reddettiği için, 13'ü ise takiplerinde devamsızlık olması nedeni ile çalışmadan çıkarıldı. Sonuçta çalışma radyolojik olarak Kellgren Lawrence (K/L) evreleme sistemine^[13] göre evre 2 ve üstü OA'ya yönelik değişiklikleri olan 40 hasta (8 erkek, 32 kadın; ort. yaş 63.9±9.2 yıl; dağılım 50-80 yıl) ile gerçekleştirildi.

Hastalar sırtüstü pozisyonda yatırıldı, popliteal fossa altına ufak bir yastık konularak diz desteklendi. Floroskopi ile tibiofemoral eklem görüntüldü. Femur alt ucunda medial ve lateral bölgede ve tibia medialinde geniküler sinirlerin olası yerleri (Şekil 1, 2) skopi ile tespit edildi. Femur alt ve tibia üst bölgesi sterilize edildi. Cilt ve cilt altına %2 lidokain uygulanarak anestezi sağlandı. Her bir geniküler sinir için ön-arka

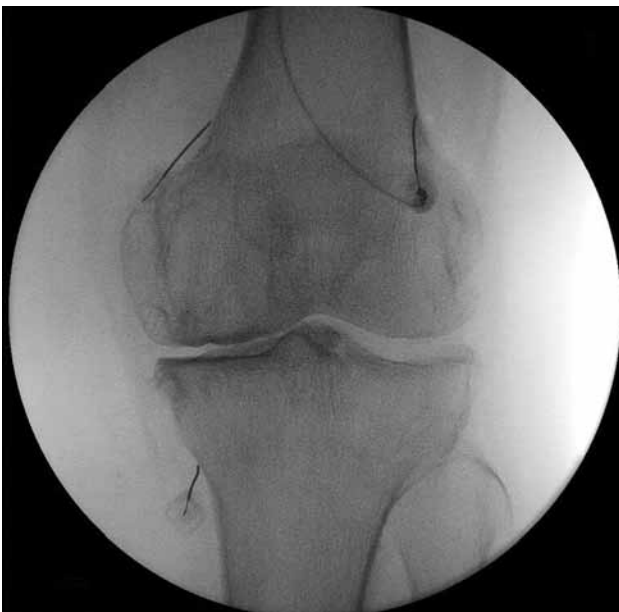

Şekil 1. Femur alt ucunda medial ve lateral bölgede ve tibia medialinde geniküler sinirlerin olası yerleri orijinal çizimle gösterilmiştir.



Şekil 2. Ön arka diz skopi görüntüsünde geniküler sinirlerin olası yerleri görülmekte.

ve yan skopi görüntüleri ile 10 cm, 22-gauge, 10 mm aktif uçlu RFT kanülü (NeuroTherm™, Medipoint GmbH, Hamburg, Germany) yerleştirildi (Şekil 3, 4). Ön-arka ve yan skopi ile RFT kanülü ucunun yeri görüntülendi. Daha sonra 50 Hz ile duyuşsal uyarı, 2 volt ile motor uyarı araştırıldı. Duyuşsal uyarı için

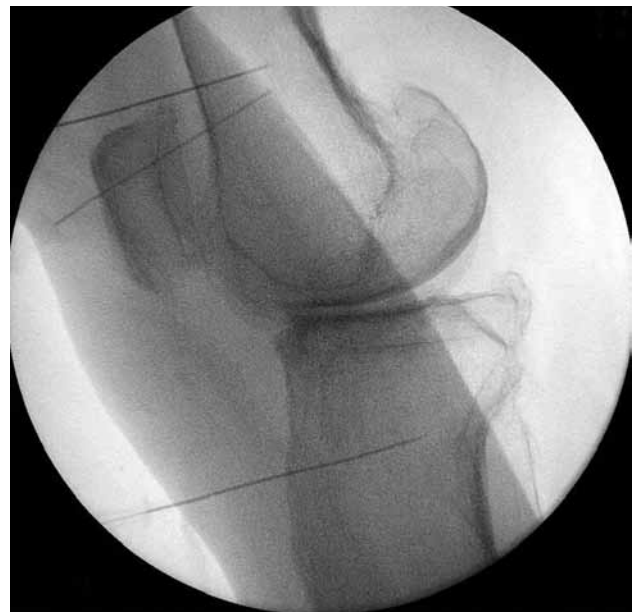

Şekil 3. Çalışmaya dahil edilen hastalardan birinin radyofrekans termokoagülasyon işleminin floroskopik ön arka görüntülenmesi.

kanül ucunda şişkinlik, dolgunluk ve deęişiklik hissi, motor uyarı için ise tepme ve hareket hissi araştırıldı. Uyarı ile kanül ucunun yeri doğrulandıktan sonra her bir kanül 90 saniye süreyle 80 derece konvansiyonel RFT işlemine tabi tutuldu. Hastaların işlem sonrası oluşan komplikasyon ve yan etkileri (enfeksiyon, kanama, nörolojik hasar vb.) kaydedildi. Hastalardan üç ay boyunca ağrıya yönelik başka bir medikal tedavi ve fizyoterapi almamaları istendi.

Hastaların hastalık süreleri (yıl), vücut kütle indeksleri (VKİ) (kg/m^2) kaydedildi. Hastaların istirahat ağrı yoğunluğu 10 cm'lik görsel analog ölçeęi (GAÖ) ağrı skoru (0= ağrı yok, 10= en şiddetli ağrı) ile ölçüldü. Hastaların fonksiyonel deęerlendirmesinde ise Western Ontario and McMaster's Universities Osteoarthritis (WOMAC) indeksi uygulandı. WOMAC indeksi ile disabilite ağrı, eklem tutukluğu ve fonksiyonel durum olmak üzere üç kısımda incelenebilmektedir. WOMAC indeksinde ağrı ile ilgili beş soru, eklem tutukluğu ile ilgili 2 soru bulunurken disabilite ile ilgili 17 soru olmak üzere toplam 24 soru vardır. Tüm sorular Likert skalası ile 0-10 puan arasında derecelendirilmektedir.^[14]

Bu deęerlendirme yöntemleri, başlangıçta, ameliyat sonrası birinci ve üçüncü ayda kullanıldı. Geniküler sinir RF işlemi sonrası oluşan komplikasyon ve yan etkiler (enfeksiyon, kanama, nörolojik hasar vb.) kaydedildi.



Şekil 4. Çalışmaya dahil edilen hastalardan birinin radyofrekans termokoagülasyon işleminin floroskopik yan görüntülenmesi.

İstatistiksel analiz

Veri analizlerinde Windows için SPSS 14.0 versiyon paket programı (SPSS Inc., Chicago, IL, USA) kullanıldı. Nicel değişkenlerin normal dağılıma uygunluğu Kolmogorov Smirnov testi ile incelendi. Normal dağılıma uygun olan bağımlı grupların karşılaştırılmasında tekrarlı ölçümlerde tek yönlü ANOVA kullanıldı ve tanımlayıcı istatistikler ortalama \pm standart sapma biçiminde gösterildi. Normal dağılıma uygun olmayan bağımlı grupların karşılaştırılmasında ise Friedman testi kullanıldı ve tanımlayıcı istatistikler medyan (25-75 persantil) olarak verildi. $P < 0.05$ değerleri istatistiksel olarak anlamlı kabul edildi.

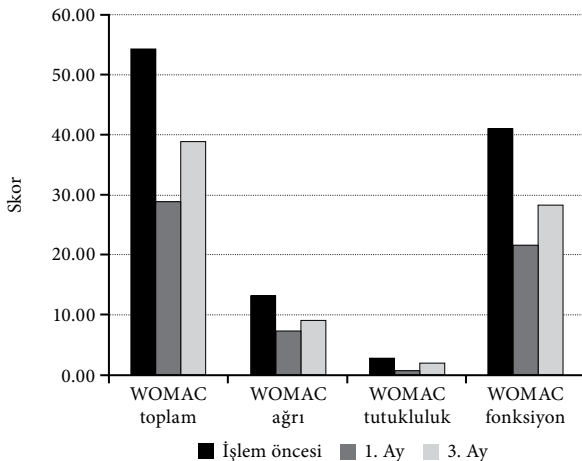
BULGULAR

Hastaların morfometrik ve demografik verileri Tablo 1'de verilmiştir. Hastaların GAÖ ile ölçülen ağrı şiddetinde tedavi sonrası kısa ve uzun dönemde oldukça anlamlı azalma olduğu kaydedildi ($p < 0.001$). Şöyle ki birinci ay GAÖ-ağrı değerlerinde görülen düşüş %50'den fazlaydı ve birinci ay sonunda GAÖ-ağrı değeri 4 cm'den büyük hasta yoktu (Tablo 2).

Fonksiyonel değerlendirmede ise WOMAC'ın tüm alt gruplarında ve WOMAC-toplam skorunda hem kısa hem uzun dönemde oldukça anlamlı düzelleme olduğu gözlemlendi ($p < 0.001$) (Şekil 5). Hastaların hiçbirinde herhangi bir yan etki ve komplikasyona rastlanmadı.

TARTIŞMA

Ağrıya neden olan bazı hastalıkların tedavisinde RF uygulaması uzun süreden beri kullanılmaktadır. İlk olarak trigeminal nevraljide uygulanmış olması



Şekil 5. Hastaların fonksiyonel durumlarının tedavi öncesi ve sonrası karşılaştırılması. WOMAC: Western Ontario and McMaster's Universities Osteoarthritis.

na rağmen günümüzde spinal kökenli ağrıya yönelik kullanımı yaygındır.^[15] Önceki yıllarda bazı çalışmalarda diz eklemine eklem içi pulse RF uygulamasının klinik ve fonksiyonel iyileşmeye neden olduğu bildirilmiştir.^[16-18] Ancak bu çalışmalarda özgün olarak sinir nörotomisi yapılmamıştır. Son zamanlarda yayınlanan ve az sayıda hasta grubu içeren bir makalede siyatik sinirin RF ile nörotomisinin kısa dönemde klinik iyileşme sağladığı vurgulanmıştır.^[19] Ancak siyatik sinirin alt ekstremitte kaslarına dallar vermesi ve sinir dokusu üzerindeki hasarın uzun dönemde kas güçsüzlüğüne neden olup olamayacağı bilinmemektedir. Ekleme özgü sinirlere uygulamanın daha zararsız olacağı görüşündeyiz. Çalışmamızda konservatif tedavilere yanıt alınamamış diz ağrısı olan hastalarda geniküler sinire RF uygulaması sonucunda işlem öncesine kıyasla hastaların birinci ve üçüncü aylardaki ağrı skorlarında %50'den daha fazla azalma olduğu kaydedildi.

Çalışmamızla benzer olarak Choi ve ark.^[10] 2011 yılında yaptıkları randomize kontrollü çalışma ile geniküler sinire RF uygulamasının kronik diz OA ağrısı üzerine etkili olduğunu göstermişlerdir. Aynı yıl yayınlanan Ikeuchi ve ark.nın^[20] yaptıkları duyu-sal sinirlere yönelik RF uygulamasının, ağrı üzerine etkinliğini değerlendirdikleri kontrollü çalışmada, uygulamadan 12 hafta sonra hastaların ağrı şiddetinin kontrol grubuna kıyasla azaldığı belirtilmiştir. Çalışmamızda da hastaların girişim sonrası birinci ve üçüncü ay ağrı ve fonksiyonel durumunda düzelleme elde edildi. Ek olarak hem bizim çalışmamızda hem de literatürdeki benzer çalışmalarda uygulama esnasında bir komplikasyon gelişmedi. Bu durum bu yöntemin güvenli bir tedavi yöntemi olduğunu düşündürmektedir.

Diz eklemi, geniküler sinirler olarak adlandırılan femoral, peroneal, safen, tibial ve obturator sinirler tarafından inerve edilmektedir.^[21] Çalışmamızda geniküler sinirin üç dalına da RF akımı uygulandı. Ağrı şiddeti RF tedavisi sonrası oldukça belirgin oranda azaldı. Diz eklemine inerve eden ana dal geniküler sinir

Tablo 1. Hastaların morfometrik ve demografik verileri

	Sayı	Ort.±SS
Yaş (yıl)		63.9±9.2
Cinsiyet		
Kadın	32	
Erkek	8	
Ağırlık (kg)		76.8±6.8
Boy (cm)		160.3±7.2
Ağrı süresi (yıl)		2.4±1.0

Ort.±SS: Ortalama \pm standart sapma.

Tablo 2. Görsel analog ölçeği skorları ve WOMAC testi sonuçları

	İşlem öncesi			1. Ay			3. Ay			p
	Ort.±SS	Medyan	25-75 persantil	Ort.±SS	Medyan	25-75 persantil	Ort.±SS	Medyan	25-75 persantil	
Görsel analog ölçeği (0-10 cm)		8	8-9		3	2-4		5	4-5	<0.001*
WOMAC toplam skor (0-96 puan)		53.5	47.5-61		28.0	21.5-33		38.0	31.5-43.5	<0.001*
WOMAC ağrı skoru (0-20 puan)		12.5	10-14		6.5	5-8		8.5	7.5-10	<0.001*
WOMAC tutukluk skoru (0-8 puan)		2	0-2‡		0	0-1		1	0-1.5	<0.001
WOMAC fonksiyon skoru (0-68 puan)	40.2±6.3			20.80±7.88			27.6±7.5			<0.001*

Ort.±SS: Ortalama ± standart sapma; WOMAC: Western Ontario and McMaster's Universities Osteoarthritis; * Tüm takip zamanları (işlem öncesi, birinci ve üçüncü ay ölçümleri) birbirinden farklıdır; ‡ İşlem öncesi ve birinci ay takip zamanları birbirinden farklıdır.

olmakla birlikte başka artıklar dalların varlığı ağrının tamamen neden kaybolmadığını açıklamaktadır.

Aslında diz OA hastalarında ağrı azalması olduğunda diz fonksiyonlarının da düzelebileceği bilinmektedir. Çalışmamızda RF uygulaması sonrası WOMAC toplam ve diğer WOMAC alt gruplarında kısa ve uzun dönemde anlamlı düzelme oldu. Son zamanlarda yayınlanan bir bildiriye 10 hastanın diz içine pulse RF uygulamasının klinik, fonksiyonel sonuçları değerlendirilmiş ve sonuçta WOMAC skorlarında altıncı aya kadar düzelme olduğu bildirilmiştir.^[22] Benzer olarak bir başka olgu serisinde de RF uygulaması sonrası WOMAC skorundaki düzelmenin anlamlı olarak bir yıl kadar sürdüğü vurgulanmıştır.^[23] Ancak bu iki bildirinin hasta sayılarının oldukça az olması ve kontrol grubunun olmaması nedeniyle RF uygulamasının dizin fonksiyonel düzelmesinde uzun dönem etkili olduğunu söylemek oldukça güçtür.

Çalışmamızda kısıtlayıcı bazı yönler vardı. Hastalarımız oldukça yaşlı olmaları nedeniyle başka ağrılara bağlı analjezik kullanımı tam olarak sınırlandırılmadı. Ayrıca bu çalışmada kontrol grubunun olmaması bir dezavantajdı.

Sonuç olarak, geniküler sinirlere RF uygulamasının kronik diz OA'lı hastalarda ağrı şiddeti azalmasında ve disabilitenin düzelmesinde etkili, güvenli, minimal invaziv bir yöntem olduğunu düşünmekteyiz. Fakat çalışmamız ön çalışma niteliğinde olup bu konu ile ilgili kontrollü, randomize ve daha büyük gruplar üzerinde daha uzun süre takipli çalışmalara ihtiyaç vardır.

Teşekkür

Sezen Özkısacık'a Şekil 1 için teşekkür ederiz.

Çıkar çakışması beyanı

Yazarlar bu yazının hazırlanması ve yayınlanması aşamasında herhangi bir çıkar çakışması olmadığını beyan etmişlerdir.

Finansman

Yazarlar bu yazının araştırma ve yazarlık sürecinde herhangi bir finansal destek almadıklarını beyan etmişlerdir.

KAYNAKLAR

- Regier NG, Parmelee PA. The stability of coping strategies in older adults with osteoarthritis and the ability of these strategies to predict changes in depression, disability, and pain. *Aging Ment Health* 2015;19:1113-22.
- Losina E, Walensky RP, Kessler CL, Emrani PS, Reichmann WM, Wright EA, et al. Cost-effectiveness of total knee arthroplasty in the United States: patient risk and hospital volume. *Arch Intern Med* 2009;169:1113-21.
- Hopman-Rock M, Odding E, Hofman A, Kraaijmaat FW, Bijlsma JW. Physical and psychosocial disability in elderly subjects in relation to pain in the hip and/or knee. *J Rheumatol* 1996;23:1037-44.
- Jinks C, Jordan K, Croft P. Measuring the population impact of knee pain and disability with the Western Ontario and McMaster Universities Osteoarthritis Index (WOMAC). *Pain* 2002;100:55-64.
- Felson DT, Anderson JJ. Hyaluronate sodium injections for osteoarthritis: hope, hype, and hard truths. *Arch Intern Med* 2002;162:245-7.
- Rahimzadeh P, Imani F, Faiz SH, Entezary SR, Nasiri AA, Ziaefard M. Investigation of efficacy of intra-articular prolotherapy with erythropoietin and dextrose and intra-articular pulsed radiofrequency on pain level reduction and range of motion improvement in primary osteoarthritis of knee. *J Res Med Sci* 2014;19:696-702.
- Çevik C, Anil A, İşeri SÖ. Effective chronic low back pain and knee pain treatment with acupuncture in geriatric patients. *J Back Musculoskelet Rehabil* 2015;28:517-20.
- Yavuz U, Sökücü S, Albayrak A, Oztürk K. Efficacy comparisons of the intraarticular steroidal agents in the patients with knee osteoarthritis. *Rheumatol Int* 2012;32:3391-6.
- Raynauld JP, Buckland-Wright C, Ward R, Choquette D, Haraoui B, Martel-Pelletier J, et al. Safety and efficacy of long-term intraarticular steroid injections in osteoarthritis of the knee: a randomized, double-blind, placebo-controlled trial. *Arthritis Rheum* 2003;48:370-7.
- Choi WJ, Hwang SJ, Song JG, Leem JG, Kang YU, Park PH, et al. Radiofrequency treatment relieves chronic knee osteoarthritis pain: a double-blind randomized controlled trial. *Pain* 2011;152:481-7.

11. Protzman NM, Gyi J, Malhotra AD, Kooch JE. Examining the feasibility of radiofrequency treatment for chronic knee pain after total knee arthroplasty. *PMR* 2014;6:373-6.
12. Altman RD. Criteria for classification of clinical osteoarthritis. *J Rheumatol Suppl* 1991;27:10-2.
13. Kellgren JH, Lawrence JS. Radiological assessment of osteoarthritis. *Ann Rheum Dis* 1957;16:494-502.
14. Bellamy N, Buchanan WW, Goldsmith CH, Campbell J, Stitt LW. Validation study of WOMAC: a health status instrument for measuring clinically important patient relevant outcomes to antirheumatic drug therapy in patients with osteoarthritis of the hip or knee. *J Rheumatol* 1988;15:1833-40.
15. Bogduk N. Pulsed radiofrequency. *Pain Med* 2006;7:396-407.
16. Karaman H, Tüfek A, Kavak GÖ, Yildirim ZB, Uysal E, Celik F, et al. Intra-articularly applied pulsed radiofrequency can reduce chronic knee pain in patients with osteoarthritis. *J Chin Med Assoc* 2011;74:336-40.
17. Masala S, Fiori R, Raguso M, Morini M, Calabria E, Simonetti G. Pulse-dose radiofrequency for knee osteoarthritis. *Cardiovasc Intervent Radiol* 2014;37:482-7.
18. Takahashi K, Kurosaki H, Hashimoto S, Takenouchi K, Kamada T, Nakamura H. The effects of radiofrequency hyperthermia on pain and function in patients with knee osteoarthritis: a preliminary report. *J Orthop Sci* 2011;16:376-81.
19. E Djibilian Fucci R, Pascual-Ramírez J, Martínez-Marcos A, Mantecón JM. Ultrasound-guided sciatic nerve pulsed radiofrequency for chronic knee pain treatment: a novel approach. *J Anesth* 2013;27:935-8.
20. Ikeuchi M, Ushida T, Izumi M, Tani T. Percutaneous radiofrequency treatment for refractory anteromedial pain of osteoarthritic knees. *Pain Med* 2011;12:546-51.
21. Kennedy JC, Alexander IJ, Hayes KC. Nerve supply of the human knee and its functional importance. *Am J Sports Med* 1982;10:329-35.
22. Vas L, Pai R, Khandagale N, Pattnaik M. Pulsed radiofrequency of the composite nerve supply to the knee joint as a new technique for relieving osteoarthritic pain: a preliminary report. *Pain Physician* 2014;17:493-506.
23. Bellini M, Barbieri M. Cooled radiofrequency system relieves chronic knee osteoarthritis pain: the first case-series. *Anaesthesiol Intensive Ther* 2015;47:30-3.